MARIEN KRANKENHAUS

08/21

Collegiale

Fachinformationen für Haus- und Fachärzt*innen

ZUNGENSCHRITTMACHER
ERFOLGREICHE THERAPIE BEI OBSTRUKTIVER SCHLAFAPNOE

Nächtliches Schnarchen kann ein Symptom für eine schwache Muskulatur im Rachen- und Zungenbereich sein. Erschlafft die Muskulatur im Schlaf, fällt die Zunge zurück und kann die oberen Atemwege blockieren. Die Folge: Atemaussetzer, die sogenannte obstruktive Schlafapnoe (OSA). Im Marienkrankenhaus werden mittelschwere bis schwere Fälle jetzt mit einer neuen Therapie erfolgreich behandelt.

„Obstruktive Schlafapnoe führt zu einer deutlichen Beeinträchtigung des alltäglichen Lebens und kann gravierende Folgeerkrankungen wie Bluthochdruck oder ein erhöhtes Diabetes- und Schlaganfallrisiko auslösen", erklärt Dr. Kellner, Fachärztin für HNO-Heilkunde am Marienkrankenhaus. „Standard in der Behandlung ist die nächtliche Beatmungstherapie mit einer CPAP-Maske oder einer korrektiven Zahnschiene. Viele Patient*innen empfinden diese jedoch als unangenehm und störend beim Schlafen. Besonders bei schweren Fällen mit bis zu 65 Atemaussetzern pro Stunde empfiehlt sich dann eine alternative Lösung."

ALTERNATIVE ZUR CPAP-MASKE

Die Klinik für HNO-Heilkunde, Kopf-, Hals- und Plastische Gesichtschirurgie am Marienkrankenhaus bietet mit dem Zungenschrittmacher von Inspire nun eine klinisch erprobte und wirksame Behandlungsmethode der obstruktiven Schlafapnoe an. Das Inspire-Therapie-System besteht aus drei Komponenten, die vollständig implantiert werden: einem kleinen Generator, einem Atemsensor sowie einer Stimulationselektrode. Es misst kontinuierlich den Atemrhythmus des Patienten im Schlaf und passt sich der natürlichen Atemfrequenz an. „Bei der Einatmung wird der Zungennerv durch eine Elektrode sanft stimuliert. Dadurch wird verhindert, dass die Zunge im Schlaf erschlafft, zurückfällt und die Atemwege verschließt. So kann die Luft ungehindert in die Lunge strömen", erklärt Dr. Kellner.

UNKOMPLIZIERTE HANDHABUNG

Der Zungenschrittmacher wird während eines kurzen stationären Aufenthalts minimal-invasiv eingesetzt. Zunächst platziert man

Weiter auf Seite 3 ▸

LIEBE KOLLEG*INNEN,
die Pandemie hat vieles überschattet. Umso wichtiger ist, dass wir aktuell und künftig allen Patient*innen weiter helfen können. Unsere Behandlungsmöglichkeiten entwickeln wir – auch in diesen Zeiten – stetig weiter. So sind wir beispielweise in der Lage, mittels Inspire Zungenschrittmacher obstruktive Schlafapnoe (Seite 1) erfolgreich zu therapieren. Es gibt auch Behandlungen, die wir bereits seit Jahren durchführen, welche aber leider noch zu wenig bekannt sind: So erhöht die Elektrochemotherapie bei Hautläsionen die Lebensqualität der betroffenen Brustkrebs-Patientinnen in erheblichem Maße (Seite 4). Zudem geben wir Ihnen in dieser Ausgabe einen Überblick über unsere Behandlungsoptionen bei Knorpeldefekten mittels matrixgebundener autologer Chondrozytentransplantation (MACT) und der Knorpel-Knochen-Transplantation (siehe Beitrag rechts).

Wir sind großer Hoffnung, dass die Hospitalisierungen unter den an COVID19-Erkrankten nicht wieder zunehmen, bleiben aber für eine mögliche vierte Welle gewappnet.

Wir halten Sie informiert! Danke für die vertrauensvolle und konstant gute Zusammenarbeit,

Ihr

Prof. Dr. Norbert Rolf
Ärztlicher Direktor
Telefon 040 25 46-11 02
rolf.anaesthesie@marienkrankenhaus.org

MACT UND KNORPEL-KNOCHEN-TRANSPLANTATION
REKONSTRUKTION VON KNORPELSCHÄDEN

Knorpelschäden – ob degenerativ oder traumatisch bedingt – waren seit jeher einer Therapie nur schwer zugänglich. Die stetige Weiterentwicklung der Behandlung über die letzten Jahrzehnte ermöglicht nun aber für bestimmte Indikationen sehr gute Therapieerfolge.

Die Transplantation von originärem Gelenkknorpel im Verbund mit Knochengewebe erfuhr durch Innovationen auf dem Gebiet der Operationsinstrumente ebenfalls Fortschritte. „Hochpräzise diamantbeschichtete Schleifen ermöglichen mittels Pressfit-Verpflanzung eine Defektdeckung ohne verbleibende Zwischenräume. Jedoch entstehen Hebedefekte, welche ebenfalls aufgefüllt werden müssen. Durch die Weiterentwicklung der biotechnologischen Verfahren, insbesondere im Sinne der matrixgekoppelten Knorpelzelltransplantation, hat sich zur Behandlung von Knorpeldefekten des Knie- und Sprunggelenkes die matrixgebundene autologe Chondrozytentransplantation (MACT) durchgesetzt", erläutert Dr. Roman Feil, Chefarzt der Klinik für Unfallchirurgie, Orthopädie und Handchirurgie. Sie stellt für geeignete Fälle bei guter Indikationsstellung ein optimales Verfahren dar.

INDIKATION UND KONTRAINDIKATION DER MACT

Die Transplantation von autologen Chondrozyten eröffnet die Möglichkeit einer Rekonstruktion eines isolierten Knorpelschadens Grad III–IV nach ICRS in einem Ausmaß von 2 bis 10 cm². Eine Veränderung der grundplattennahen Knochenstruktur sollte nicht vorliegen, dann ist eine optimale Ernährung der Knorpelzellen auch von Seiten des Knochens her anzunehmen. Kleinere Defekte bleiben die Domäne der Mikrofrakturierung, die unterhalb dieser Kenngröße ein vergleichbares klinisches Ergebnis bietet – bei maßgeblich geringerem Therapieaufwand.

Kontraindikationen sind z. B. Gelenkinfektionen, rheumatoide Arthritis oder eine ausgeprägte Arthrose sowie ein biologisches Alter von über 60 Jahren.

CHEFARZT KLINIK FÜR UNFALLCHIRURGIE, ORTHOPÄDIE UND HANDCHIRURGIE
Dr. Roman Feil
Telefon 040 25 46-15 01
feil.uco@marienkrankenhaus.org

„Grundlegend ist zu bemerken, dass die MACT ein Verfahren darstellt, welches eine Früharthrose vermeiden kann, jedoch nicht zu den Eingriffen der Arthrosebehandlung zählt", so Dr. Feil.

Etwa drei Monate nach dem Eingriff ist eine sportliche Betätigung im Sinne von Radfahren und Schwimmen wieder möglich, nach sechs Monaten Joggen, und nach einem Jahr können auch Betätigungen wie Skifahren ausgeübt werden.

KNORPEL-KNOCHEN-TRANSPLANTATION (OCT)

Bei tiefgreifenden Verletzungen oder Erkrankungen der subchondralen Knochensubstanz ist eine Transplantation von Knorpel-Knochen-Zylindern (OCT) oder eine knöcherne Aufbauplastik mit nachfolgender autologer Knorpeltransplantation zu bevorzugen. Insbesondere die Osteochondrosis dissecans des Kniegelenks oder des Talus bietet sich als Indikation für eine Knorpel-Knochen-Transplantation an.

„Von entscheidender Bedeutung ist es, das geeignete Verfahren zum richtigen Zeitpunkt einzusetzen", macht Dr. Feil deutlich. Aufgrund des Schwierigkeitsgrads einer Versorgung von komplexen Gelenkschäden sollte die Anwendung der Verfahren erfahrenen Behandler*innen anvertraut werden. Die Ärzt*innen der Klinik für Unfallchirurgie, Orthopädie und Handchirurgie sind seit über 20 Jahren in der Arbeitsgemeinschaft Klinische Geweberegeneration der Deutschen Gesellschaft für Orthopädie und Unfallchirurgie engagiert und Teilnehmende des dort entwickelten Knorpelregisters und beteiligen sich an der Erfassung von chondralen Therapien unterschiedlichster Knorpelläsionen, um die Behandlung weiter mitzuentwickeln.

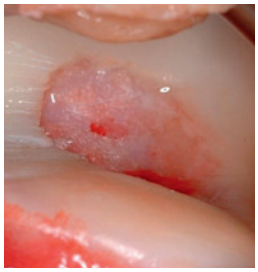
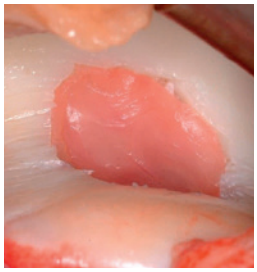

MACT bei Knorpelläsion der Trochlea femoris

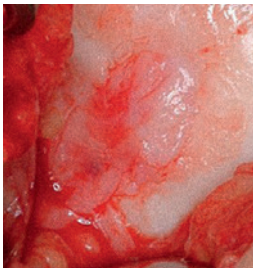
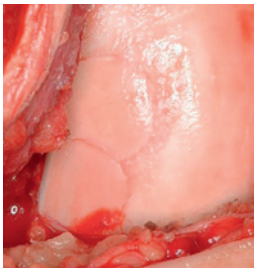

OCT bei Osteochondrosis dissecans der medialen Femurkondyle

unter dem Kinn die Elektrode, diese wird dann mit dem Generator (Schrittmacheraggregat), der unterhalb des Schlüsselbeins unter der Haut liegt, verbunden. Der Atemsensor liegt zwischen den Rippen und wird ebenfalls mit dem Generator verbunden. Die Patient*innen sollten einen etwa fünftägigen stationären Aufenthalt einplanen. Circa einen Monat nach der Implantation erfolgt das Einschalten des Systems. Dabei werden die Funktionen des Schrittmachers speziell an die persönlichen Bedürfnisse angepasst: Mit einer kleinen Fernbedienung kann der Schrittmacher ein- und ausgeschaltet werden. Auch die Stärke der Stromimpulse lässt sich einstellen.

*Die Implantation des Zungenschrittmachers erfolgt minimalinvasiv. Die Funktion wird an die individuellen Bedürfnisse der Patient*innen angepasst.*

„Noch am Tag der Implantation können die Patient*innen in der Regel normal essen und sprechen. Ein weiterer positiver Effekt: Das nächtliche Schnarchen nimmt häufig ebenfalls ab, Patient*in und Angehörige können erholter schlafen", so Dr. Kellner.

STUDIE BELEGT GUTE WIRKSAMKEIT

Klinische Studien belegen: Der Zungenschrittmacher reduziert Atemaussetzer und erhöht so die Schlafqualität. Das „New England Journal of Medicine" veröffentlichte 2014 die Ergebnisse der „STAR"-Studie, die belegt, dass sich die Lebensqualität der teilnehmenden OSA-Patient*innen nach der Implantation des Zungenschrittmachers signifikant verbesserte. Die Inspire-Therapie ist für Patient*innen mit mittlerer bis schwerer obstruktiver Schlafapnoe zu empfehlen, die die CPAP-Masken nicht nutzen können.

Studien:
1) Patrick J Strollo Jr 1, Ryan J Soose, Joachim T Maurer, Nico de Vries, Jason Cornelius, Oleg Froymovich, Ronald D Hanson, Tapan A Padhya, David L Steward, M Boyd Gillespie, B Tucker Woodson, Paul H Van de Heyning, Mark G Goetting, Oliver M Vanderveken, Neil Feldman, Lennart Knaack, Kingman P Strohl, STAR Trial Group: "Upper-airway stimulation for obstructive sleep apnea" New England Journal of Medicine, 9. Januar 2014

https://www.nejm.org/doi/metrics/10.1056/NEJMoa1308659

FACHÄRZTIN FÜR HNO-HEILKUNDE
Dr. Karolin Kellner
Tel. 040/25 46 - 23 08
kellner.hno@marienkrankenhaus.org

SPASTIKAMBULANZ INDIVIDUELLE THERAPIEOPTIONEN

Nach einem Schlaganfall oder anderen neurologischen Erkrankungen tritt häufig eine spastische Bewegungsstörung auf. Durch Beschädigung des Rückenmarks wird der Signalfluss zwischen dem Cortex und den tiefliegenden Stammganglienstrukturen unterbrochen. Dadurch entsteht ein Ungleichgewicht zwischen Beugungs- und Streckungsmuskulatur, welches die Spasmen verursacht. Oftmals handelt es sich dabei um ein unterversorgtes Problem.

FACHARZT FÜR NEUROLOGIE
Dr. Joystone Gbadamosi
Telefon:
040/25 46 - 26 04
gbadamosi.neuro@marienkrankenhaus.org

MEDIKAMENTÖSE MÖGLICHKEITEN

In der Spastikambulanz werden die Patient*innen individuell untersucht und mögliche Therapieoptionen geklärt. Es steht ein Spektrum von der lokalen ultraschallgestützten Injektion von Botulinumtoxin bis hin zur Betreuung von Baclofenpumpen zur Verfügung.

INTERDISZIPLINÄRE ZUSAMMENARBEIT

Die Spastikambulanz verfolgt bei der Behandlung von Spasmen den interdisziplinären Ansatz – Ergotherapie, Logopädie und Physiotherapie sind bei schwerstpflege- und intensivpflegebedürftigen Patient*innen stets eine notwendige Ergänzung.
Das Marienkrankenhaus therapiert sowohl jugendliche als auch erwachsene Patient*innen.

NEU IM HNO-TEAM

Bereits seit Anfang des Jahres erweitert der Oberarzt und Leiter der Sektion Kopf-Hals-Tumorchirurgie Priv. Doz. Dr. Nikolaus Möckelmann das Team der HNO-Klinik um Prof. Dr. Adrian Münscher. Nach seiner Ausbildung zum HNO-Facharzt und einem Fellowship in Australien habilitierte Dr. Möckelmann erfolgreich zum Thema „Therapie und Prognostik der Kopf-Hals-Tumore". Zuletzt arbeitete der 39-Jährige als Leitender Oberarzt im UKE. Dr. Möckelmanns große Erfahrung und klinische Expertise liegt im Bereich der Tumorchirurgie und plastisch-rekonstruktiven Chirurgie.

LEITUNGSWECHSEL GEFÄßCHIRURGIE

Dr. Burkhard Riefel ist seit vergangenem Jahr Oberarzt und Leiter der Sektion Gefäßchirurgie. Seine Schwerpunkte sind die operative und interventionelle Therapie von Gefäßerkrankungen (u.a. Bauchaortenaneurysma/erweiterte Bauchschlagader) im Interdisziplinären Gefäßzentrum, die onkologische Chirurgie an Ösophagus, Magen und Pankreas im Darm- und Magenzentrum sowie minimalinvasive und offene thoraxchirurgische Eingriffe. Dem Marienkrankenhaus ist Dr. Riefel bereits seit 23 Jahren treu – hier startete er 1998 als Oberarzt mit Schwerpunkt Gefäß- und Viszeralchirurgie.

WIRKSAME BEHANDLUNG VON LÄSIONEN
ELEKTROCHEMOTHERAPIE BEI HAUTMETASTASEN

Bei Patientinnen mit rezidiviertem Mamma- oder Vulvakarzinom können Hautmetastasen auftreten. Am wirksamsten und schonendsten lassen sich die Läsionen mit der Elektrochemotherapie behandeln. Eine herkömmliche Chemotherapie hilft meist nicht.

Die Hautläsionen tauchen Monate, mitunter aber auch erst Jahre, nachdem der Primärtumor diagnostiziert wurde, auf. Sie sind häufig entzündet, blutig und entwickeln einen starken Geruch. Die Pflege ist aufwendig. Während eine herkömmliche Chemotherapie aufgrund der Undurchlässigkeit der Haut keine oder kaum Wirkung erzielt, zeigt die Behandlung mittels Elektrochemotherapie oftmals bereits nach einer Therapieeinheit Erfolge. Patientinnen gewinnen somit einen großen Teil ihrer Lebensqualität zurück.

Mit der Möglichkeit der klinischen Elektroporation und der Elektrochemotherapie mit dem CLINIPORATOR™ (IGEA) gibt es eine wirksame Behandlung von Hautmetastasen.

ELEKTROPORATION MACHT ZELLMEMBRAN DURCHLÄSSIG

Die stationär unter Vollnarkose stattfindende Elektrochemotherapie ist eine Kombination aus Chemotherapie und elektrischen Impulsen. Sie erfolgt über ein Elektroporationssystem. Das Marienkrankenhaus verwendet hierfür einen computergesteuerten Cliniporator™ (IGEA, Modena, Italien), der für die Elektrochemotherapie entwickelt wurde. Es stehen zudem drei Arten von Elektroden zur Verfügung, deren Auswahl von der Größe und Tiefe eines Tumors abhängt.

GYNÄKOLOGIE & FRAUENHEILKUNDE

Chefarzt M.D. (University Assiut) Ahmed Abdel-Kawi

Telefon 040 25 46-16 02
abdelkawi.frauen@marienkrankenhaus.org

ABLAUF EINER THERAPIEEINHEIT

„Vor der Behandlung injizieren wir das Chemotherapeutikum Bleomycin in einer Dosierung von 15 mg/m² intravenös. Eine Platte mit Elektroden wird über dem Tumor auf die Hautoberfläche aufgebracht. Anschließend erzeugen wir mittels der Elektroden ein elektrisches Feld im Tumorgewebe, wodurch sogenannte Elektroporen entstehen. Diese machen die Zellmembran 10.000-fach durchlässiger für das Zelltod auslösende Chemotherapeutikum", erklärt M.D. Ahmed Abdel-Kawi, Chefarzt der Klinik Gynäkologie und Frauenheilkunde und Leiter des zertifizierten gynäkologischen Krebszentrums.

Die Nebenwirkungen sind geringer als bei einer klassischen Chemotherapie. Im besten Falle sind nur ein oder zwei Elektroporationen nötig. Bei größeren Tumoren, Rezidiven oder unvollständiger Rückbildung der Tumore erfolgen weitere Anwendungen nach einer Pause von mehreren Wochen oder Monaten.

HÖHERE WIRKSAMKEIT BEI KLEINEREN TUMOREN

Allerdings kommt die Elektrochemotherapie nicht für jede Patientin infrage. „Wir entscheiden nach Tumorgröße. Bei sehr großen Läsionen würden flächige Nekrosen entstehen. Wenn möglich, fraktionieren wir den Tumor und therapieren diesen mehrfach", so Abdel-Kawi. Auf diese Weise lassen sich rezidivierende Hautmetastasen wirksam bekämpfen. „Dies zeigen sowohl unsere Erfahrungen als auch die Beobachtungen irischer Onkologen." Den Ärzten um Dr. Mike G. Bourke vom University College in Cork zufolge sei die Wahrscheinlichkeit, dass Hautläsionen auf die Elektrochemotherapie ansprechen, bei kleinen Läsionen (< 4 cm²) am größten.

Studie: Bourke, M.G., Salwa, S.P., Sadadcharam, M. et al. Effective treatment of intractable cutaneous metastases of breast cancer with electrochemotherapy: Ten-year audit of single centre experience. Breast Cancer Res Treat 161, 289–297 (2017). https://doi.org/10.1007/s10549-016-4046-y org/10.1007/s10549-016-4046-y

FORTBILDUNG
NAIS 2021
NEUROLOGIE AMBULANT INTEGRATIV STATIONÄR
10.11.21, AB 15.45 UHR

Themen u. a.:

- Neue Therapieoptionen bei MS und NMOSD
- Epileptische vs. nicht-epileptische Anfälle
- Spastikbehandlung
- Antikoagulantien in der Schlaganfall-Prophylaxe

Info und Anmeldung unter:
www.nais2021.splashthat.com

IMPRESSUM

HERAUSGEBER: Kath. Marienkrankenhaus gGmbH, Alfredstraße 9, 22087 Hamburg, Telefon 040/25 46 - 0, Fax 040/25 46 - 25 46, info@marienkrankenhaus.org, V.i.S.d.P.: Sebastian Finger REDAKTION: Sebastian Finger, Marthe Hartig REALISATION: schönknecht : kommunikation GmbH, Stadtdeich 3, 20097 Hamburg, Telefon 040/30 38 26 70, Fax 040/30 38 26 74, info@schoenknecht-kommunikation.de AUFLAGE: 3.000 DRUCK: Hanse Print & Service GmbH
FOTOS: Kath. Marienkrankenhaus gGmbH, Jost Fink, Fa. IGEA, Thomas Morgner, Bertram Solcher